КЛИНИЧЕСКИЙ СЛУЧАЙ

© КОЛЛЕКТИВ АВТОРОВ, 2020

Султанбаев А.В.[1], Мусин Ш.И.[1, 2], Меньшиков К.В.[1, 2], Измайлов А.А.[1, 2]

COVID-19 НА ФОНЕ ХИМИОЛУЧЕВОГО ЛЕЧЕНИЯ РАКА ПИЩЕВОДА. КЛИНИЧЕСКИЙ СЛУЧАЙ

[1]ГБУЗ «Республиканский клинический онкологический диспансер» Министерства здравоохранения Республики Башкортостан, 450054, Уфа;
[2]ФГБОУ ВО «Башкирский государственный медицинский университет» Министерства здравоохранения Российской Федерации, 450008, Уфа

В условиях пандемии новой коронавирусной инфекции в особую группу риска попадают пациенты со злокачественными новообразованиями. Представлен клинический случай заражения COVID-19 пациентки, получавшей химиолучевую терапию. Пациентка получала химиолучевое лечение по поводу рака пищевода, которое было приостановлено в связи с развитием лейкопении. На 2-е сут после выписки из стационара у пациентки развились симптомы ОРВИ. По данным компьютерной томографии признаки вирусной пневмонии, по данным ПЦР мазка выявлен РНК коронавируса ТОРС (SARS-CoV-2). Пациентке проводилась противовирусная, антикоагулянтная, антибактериальная терапия, стимуляторы гемопоэза, глюкокортикостероиды, иммунодепрессант. Проводился КТ-контроль в динамике. На 14-е сут отметилось улучшение состояния, нормализация температуры тела, по данным КТ объём поражения лёгких сократился с 45 до 10%, мазки на РНК коронавируса ТОРС (SARS-CoV-2) на 5, 10, 14-е сут с момента госпитализации были отрицательны. На 18-е сут пациентка выписана с выздоровлением под наблюдение терапевта и продолжения противоопухолевого лечения. Клинический случай демонстрирует успешное выздоровление от COVID-19 на фоне осложнённого лимфопенией и лейкопенией химиолучевого лечения рака пищевода.

Ключевые слова: *COVID-19, вирусная пневмония, химиолучевое лечение, рак пищевода.*

Для цитирования: Султанбаев А.В., Мусин Ш.И., Меньшиков К.В., Измайлов А.А. COVID-19 на фоне химиолучевого лечения рака пищевода. Клинический случай**.** *Российский онкологический журнал***.** 2020; 25 (2): 67–71. DOI: http://dx.doi.org/10.17816/1028-9984-2020-25-2-67-71.
Для корреспонденции: *Султанбаев Александр Валерьевич*, к.м.н., заведующий отделом противоопухолевой лекарственной терапии ГБУЗ «Республиканский клинический онкологический диспансер» Министерства здравоохранения Республики Башкортостан, 450054, Уфа. E-mail: rkodrb@yandex.ru.

Sultanbaev A.V.[1], Musin S.I.[1, 2], Menshikov K.V.[1, 2], Izmaylov A.A.[1, 2]

COVID-19 WITH CHEMORADIOTHERAPY FOR ESOPHAGEAL CANCER. CLINICAL CASE

[1]Republican clinical oncology dispensary of Ministry of Healthcare of the Republic of Bashkortostan, 450054, Ufa, Republic of Bashkortostan, Russian Federation;
[2]Bashkir State Medical University of the Ministry of healthcare of the Russian Federation, 450008, Ufa, Republic of Bashkortostan, Russian Federation

In a pandemic of a new coronovirus infection, patients with malignant neoplasms fall into a special risk group. A clinical case of COVID-19 infection in a patient receiving chemoradiotherapy is presented. The patient received chemoradiotherapy for esophageal cancer and was suspended due to the development of leukopenia. On the 2nd day after discharge from the hospital, the patient developed symptoms of SARS. According to computed tomography signs of viral pneumonia, according to PCR smear revealed RNA of coronavirus SARS (SARS-CoV-2). The patient underwent antiviral, anticoagulant, antibacterial therapy, hematopoietic stimulants, glucocorticosteroids, and immunosuppressant. Conducted CT control in dynamics. On day 14, an improvement was noted, normalization of body temperature, according to CT data on day 14, the volume of lung damage decreased from 45% to 10%, smears on RARS coronavirus RNA (SARS-CoV-2) on 5.10, 14 days after hospitalization were negative. On the 18th day, the patient was discharged with recovery under the supervision of a therapist and continued antitumor treatment. A clinical case demonstrates a successful recovery from COVID-19 against the background of chemoradiotherapy for esophageal cancer complicated by lymphopenia and leukopenia.

Keywords: *COVID-19, viral pneumonia, chemoradiotherapy, esophageal cancer.*

For citation: Sultanbaev A.V., Musin S.I., Menshikov K.V., Izmaylov A.A. COVID-19 with chemoradiotherapy for esophageal cancer: clinical case. *Rossiiskii onkologicheskii zhurnal. (Russian Journal of Oncology).* 2020; 25 (2): 67–71. (In Russ). DOI: http://dx.doi.org/10.17816/1028-9984-2020-25-2-67-71.
For correspondence: Alexander V. Sultanbaev, MD, Ph.D., Head of Antitumor Drug Therapy Department, Bashkir State Medical University of the Ministry of healthcare of the Russian Federation, 450008, Ufa, Republic of Bashkortostan, Russian Federation. E-mail: rkodrb@yandex.ru.
Information about authors:
Sultanbaev A.V., https://orcid.org/0000-0003-0996-5995

DOI: http://dx.doi.org/10.17816/1028-9984-2020-25-2-67-71

Musin S.I., https://orcid.org/0000-0003-1185-977X
Menshikov K.V., https://orcid.org/0000-0003-3734-2779
Izmaylov A.A., https://orcid.org/0000-0002-8461-9243
Conflict of interest. The authors declare no conflict of interest.
Acknowledgment. The study had no sponsorship.
Contribution: Development of the concept of scientific work with the introduction of intellectual content – Sultanbaev A.V., Izmaylov A.A.
Analysis of scientific work, text writing – Musin S.I., Menshikov K.V.

Received 1 June 2020
Accepted 15 June 2020

Коронавирус является одним из основных патогенов, который в первую очередь поражает дыхательную систему человека. Предыдущие вспышки коронавирусной инфекции (CoVs), такие как тяжёлый острый респираторный синдром (SARS)-CoV и ближневосточный респираторный синдром (MERS)-CoV, представляли большую угрозу. В конце декабря 2019 г. у группы пациентов была выявлена пневмония неизвестной этиологии. Эти пациенты были эпидемиологически связаны с оптовым рынком морепродуктов и животных в Ухане, провинция Хубэй, Китай [1, 2]. Ранние сообщения указывали на возможность вспышки коронавируса, учитывая оценку роста числа заболевших новым коронавирусом 2019 г. (COVID-19, по определению ВОЗ от 11 февраля 2020 г.) [3]. Первые случаи новой коронавирусной инфекции были зарегистрированы в декабре 2019 г. [4].

Ежегодно в Республике Башкортостан (РБ) регистрируется около 13,5 тысячи случаев злокачественных новообразований. В 2019 г. 14 008 пациентам впервые установлен диагноз злокачественного новообразования. Помимо этого в РБ на диспансерном учёте по поводу злокачественных новообразований состоит 86 847 пациентов, которые также входят в группу риска [5, 6]. Большинство онкологических пациентов входят в группу риска по тяжёлому течению COVID-19. Этому способствуют такие факторы, как возраст, наличие сопутствующих заболеваний, агрессивное лечение злокачественных новообразований [7].

Клиническое наблюдение

Пациентка А., 67 лет, получила курс химиолучевого лечения по поводу рака средней трети пищевода T3N1M0, осложнённого стенозом средней трети пищевода. Морфологически – плоскоклеточный ороговевающий рак G2. Из сопутствующей патологии отмечены следующие заболевания: гипертоническая болезнь 2 ст., артериальная гипертензия 0 ст., риск ССО 2, атеросклеротический кардиосклероз, ХСН I, дислипидемия, эритематозная очаговая гастропатия, подагрический артрит.

Пациентке проведена конформная лучевая терапия на линейном ускорители «Primus». Облучение проводилось фотонным излучением в тормозном режиме энергией 6МэВ с использованием программы объёмного дозиметрического планирования, полями сложной конфигурации на опухоль средней трети пищевода и регионарные лимфоузлы классическим фракционированием РОД – 2 Гр, СОД 44 Гр. Химиотерапия по схеме – паклитаксел 50 мг/м^2, карбоплатин AUC2, еженедельно. Дозировки препаратов – паклитаксел 89 мг, карбоплатин 476 мг, проведено 2 курса. В связи с явлениями лейкопении и нейтропении II ст. специальное лечение приостановлено до разрешения нежелательных явлений. На момент выписки из стационара 14.04.2020 уровень лейкоцитов составлял 2,72×10^9/л (лейкопения II ст.), гранулоциты 77,5%, лимфоциты 8,5% (лимфопения III ст.).

С 16.04.2020 пациентка начала отмечать следующие симптомы: сухой кашель, одышку при физической нагрузке, эпизоды гипертермии до 39 °С. 24.04.2020 пациентка была госпитализирована в инфекционную больницу с подозрением на COVID-19. При поступлении жалобы на кашель с мокротой, слабость, отсутствие аппетита, повышение температуры тела. Объективно: статус по ECOG 2 балла, состояние средней тяжести. Кожные покровы физиологической окраски, чистые без высыпаний. Температура тела 37,5 °С. Отмечалась гиперемия зева. Миндалины не увеличены, налёта нет.

Дыхание везикулярное, жёсткое, единичные мелкопузырчатые хрипы, частота дыхания 25 в мин. Тоны сердца приглушены, ритм синусовый. Артериальное давление 100/70 мм рт. ст., частота сердечных сокращений – 75 ударов в мин. Насыщение крови кислородом 94%, при инсуффляции кислорода – 97%. Язык чистый влажный. Живот не вздут, мягкий, безболезненный, перитонеальных знаков нет. Мочеиспускание самостоятельное, диурез адекватный. Нарушений стула нет. Произведена компьютерная томография органов грудной клетки (рис. 1). Объём поражения 45%.

Наиболее значимые клинические изменения в ОАК при поступлении 25.04.2020 – лейкопения III ст. (1,0×10^9/л), нейтропения III ст. (0,67×10^9/л), лимфопения III ст. (0,23×10^9/л). Других значимых изменений не было, гемоглобин 101 г/л, тромбоциты 193×10^9/л. В биохимическом анализе крови от 25.04.2020 клинически значимых изменений нет – общий белок 54 г/л, альбумин 36,7 г/л, общий билирубин 6,7 мкмоль/л, креатинин 75 мкмоль/л, АЛТ 6 Е/л, АСТ 20 Е/л. Уровень С-реактивного белка составил 1,0 мг/мл. Данные коагулограммы МНО 0,95, ПТИ 104,7%, АЧТВ 31,4 с, Д-димер 250 нг/мл, фибриноген 3 г/л. В ОАМ без клинически значимых изменений.

РНК коронавируса ТОРС (SARS-CoV-2) в мазках со слизистой оболочки носоглотки определён методом ПЦР, результат положительный на 1-е сут при поступлении.

DOI: http://dx.doi.org/10.17816/1028-9984-2020-25-2-67-71

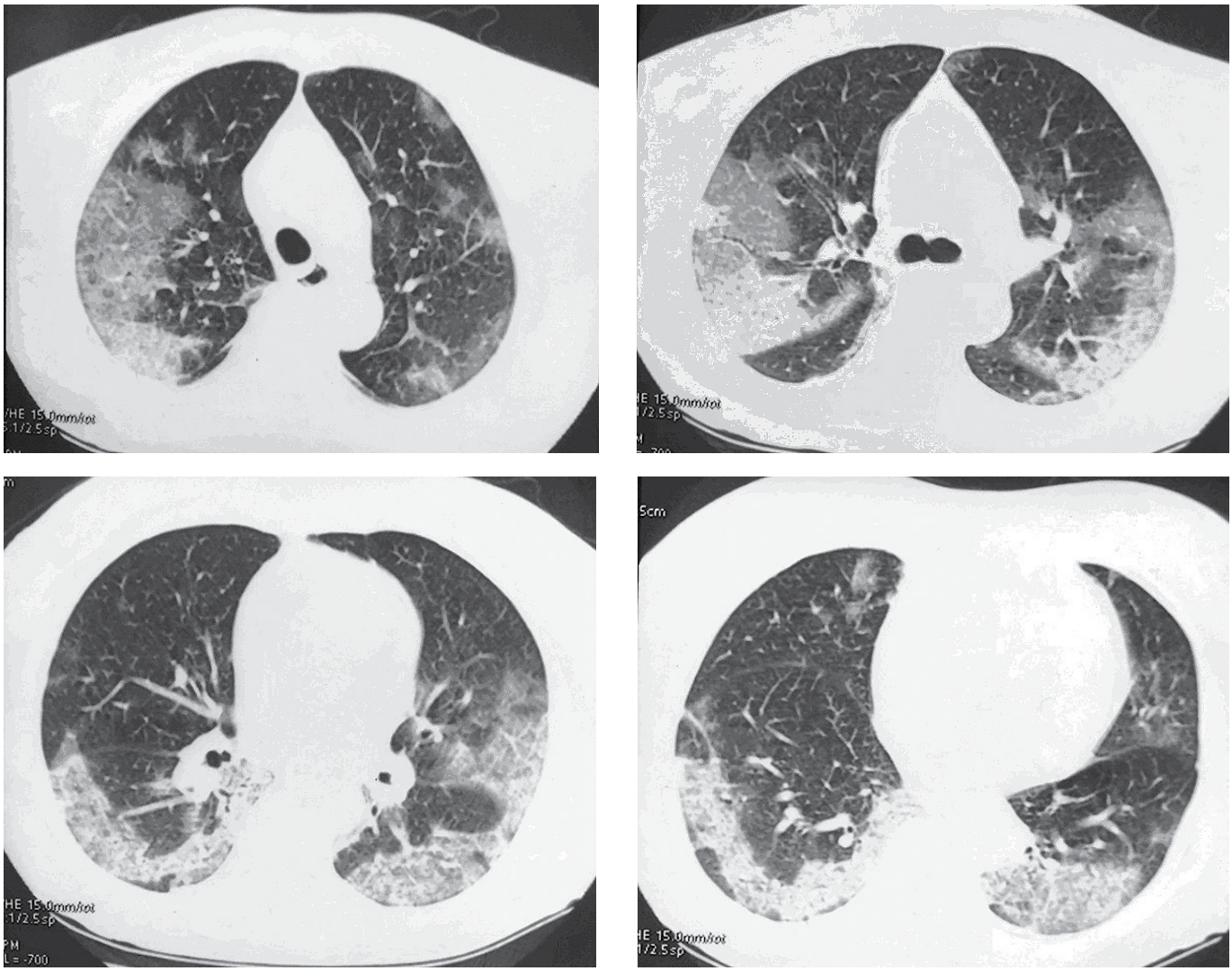

Рис. 1. Компьютерные томограммы органов грудной клетки в день госпитализации. Двустороннее поражение по типу матового стекла

Пациентке начата терапия: лопинавир/ритонавир (200/50 мг) по 2 таблетки 2 раза в сут 14 дней, левофлоксацин 500 мг 2 раза в сут в виде инфузий 5 дней, филграстим 300 мкг 1 раз в сут 3 дня, дексаметазон 8 мг 1 раз в сут 3 дня, эноксапарин натрия 40 мг 1 раз в сут 15 дней. На 12-е сут терапии проведена инфузия тоцилизумаба 400 мг.

На 4-е сут после введения первой инъекции филграстима показатели крови нормализовались. При контрольных анализах общего показателя крови на 5, 10, 14-е сут отклонений от нормы показателей лейкоцитов, нейтрофилов, лимфоцитов не отмечено.

На рис. 2 приведены результаты КТ ОГК на 14-е сут терапии. Правое лёгкое: в верхней доле 5 участков по типу матового стекла, в нижней доле 5 аналогичных участков. Размеры от 1 до 3,5 см. Левое лёгкое: в верхней доле 6 участков по типу матового стекла, в нижней доле 5 аналогичных участок. Размеры от 1 до 4,5 см. Объём поражения 10%. Положительная динамика.

На рис. 3 представлена динамика насыщения крови кислородом. На 13-е сут терапии отмечается восстановление сатурации без инсуффляции кислорода до нормальных величин. В последующем для оценки кислородной ёмкости крови проводилась лишь сравнительная оценка сатурации на фоне инсуффляции кислорода.

На рис. 4 представлена динамика изменения температуры тела. Продолжительность колебания температуры тела составила 12 дней и варьировала от 36,5 до 38,7 °С. С 13-го дня лечения эпизодов гипертермии не отмечалось.

На 14-е сут терапии отмечалось улучшение состояния, разрешились симптомы интоксикации, дыхательная недостаточность, гипертермия. Мазки на РНК коронавируса ТОРС (SARS-CoV-2) на 5, 10, 14-е сут с момента госпитализации были отрицательны. На 18-е сут пациентка выписана под наблюдение терапевта и онколога по месту жительства в удовлетворительном состоянии. Пациентка консультирована радиологом, запланировано продолжение химиолучевой терапии.

Заключение

Высокая контагиозность и тяжёлое течение COVID-19 несомненно ставят под удар пациентов, особенно старшей возрастной группы и с выраженной

DOI: http://dx.doi.org/10.17816/1028-9984-2020-25-2-67-71

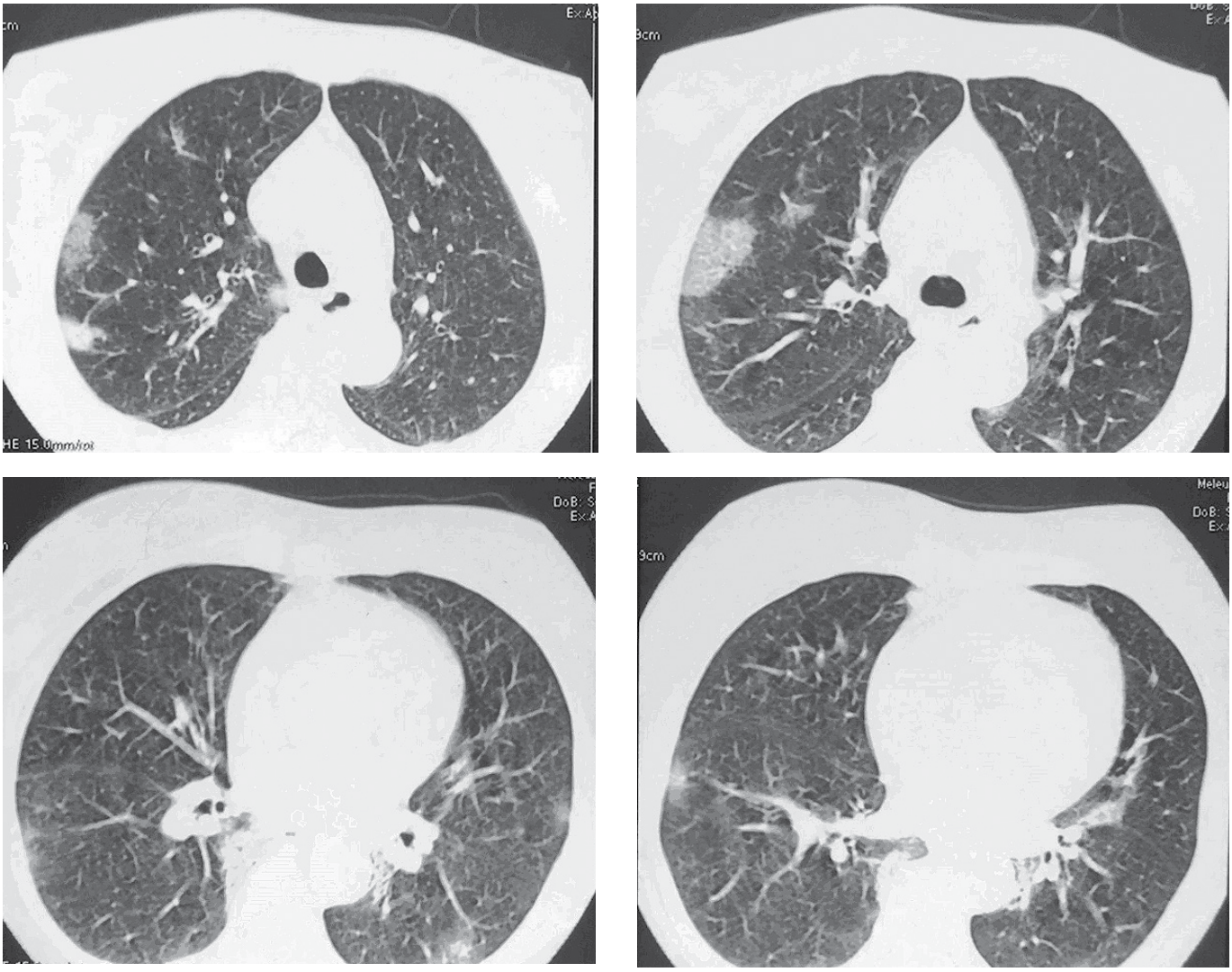

Рис. 2. Компьютерные томограммы органов грудной клетки на 14-е сут терапии

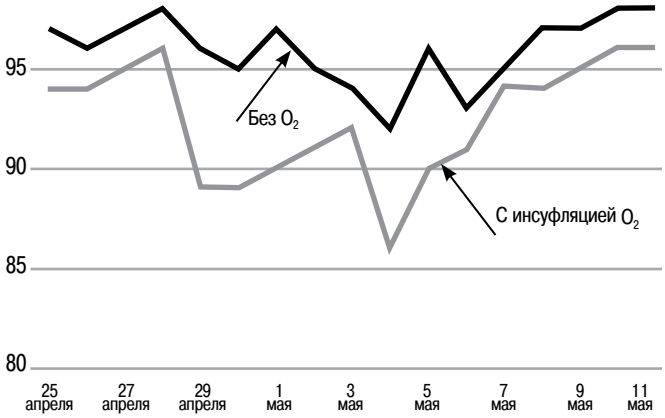

Рис. 3. Динамика изменения насыщения крови кислородом

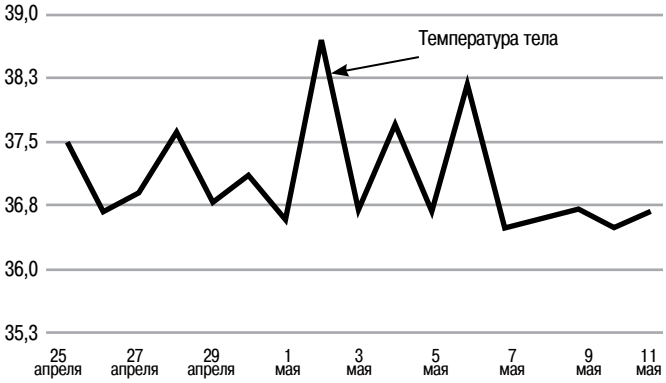

Рис. 4. Динамика изменения температуры тела

сопутствующей патологией. К группе высокого риска относятся пациенты со злокачественными новообразованиями и получающие агрессивное противоопухолевое лечение с большим количеством посттерапевтических осложнений. Данный клинический случай демонстрирует положительный исход лечения коронавирусной инфекции нового типа у пациента с раком пищевода, получающего этап химиолучевого лечения. У пациентки планируется продолжить химиолучевую терапию по основному заболеванию.

Финансирование. Исследование не имело спонсорской поддержки.

Конфликт интересов. Авторы заявляют об отсутствии конфликта интересов.

Участие авторов:

- Разработка концепции научной работы с внесением интеллектуального содержания – Султанбаев А.В., Измайлов А.А.
- Анализ научной работы, написание статьи – Мусин Ш.И., Меньшиков К.В.

ЛИТЕРАТУРА

1. Bogoch A., Watts A., Thomas-Bachli C., Huber M.U.G., Kraemer K., Khan. Pneumonia of unknown etiology in Wuhan, China: potential for international spread via commercial air travel. *J. Trav. Med.* 2020; 27 (2): taaa008. DOI: 10.1093/jtm/taaa008.
2. Lu H., Stratton C.W., Tang Y.W. Outbreak of pneumonia of unknown etiology in wuhan China: the mystery and the miracle, *J. Med. Virol.* 2020; 92 (4): 401–2. DOI: 10.1002/jmv.25678.
3. Zhao S., Lin Q., Ran, Musa S.S., Yang, Wang et al. Preliminary estimation of the basic reproduction number of novel coronavirus (2019-nCoV) in China, from 2019 to 2020: a data-driven analysis in the early phase of the outbreak. *Int. J. Infect. Dis.* 2020; 92: 214–7. DOI: 10.1016/j.ijid.2020.01.050.
4. Du Toit. Outbreak of a novel coronavirus. *Nat. Rev. Microbiol.* 2020: 18 (3): 123. DOI: 10.1038/s41579-020-0332-0.
5. Каприн А.Д., Старинский В.В., Петрова Г.В., ред. *Злокачественные новообразования в России в 2017 году (заболеваемость и смертность).* М.: МНИОИ им. П.А. Герцена – филиал ФГБУ «НМИЦ радиологии» Минздрава России, 2018.
6. Каприн А.Д., Старинский В.В., Петрова Г.В., ред. *Состояние онкологической помощи населению России в 2018 году.* М.: МНИОИ им. П.А. Герцена – филиал ФГБУ «НМИЦ радиологии» Минздрава России, 2019.
7. *Информация о новой коронавирусной инфекции для медицинских работников. 6 версия от 28.04.2020.* Министерство здравоохранения России. [Электронный ресурс]. Режим доступа: https://www.rosminzdrav.ru/ministry/med_covid19 (Дата обращения: 01.06.2020).

REFERENCES

1. Bogoch A., Watts A., Thomas-Bachli C., Huber M.U.G., Kraemer K. Khan. Pneumonia of unknown etiology in Wuhan, China: potential for international spread via commercial air travel. *J. Trav. Med.* 2020; 27(2): taaa008. DOI: 10.1093/jtm/taaa008.
2. Lu H., Stratton C.W., Tang Y.W. Outbreak of pneumonia of unknown etiology in wuhan China: the mystery and the miracle, *J. Med. Virol.* 2020; 92 (4): 401–2. DOI: 10.1002/jmv.25678.
3. Zhao S., Lin Q., Ran, Musa S.S., Yang, Wang et al. Preliminary estimation of the basic reproduction number of novel coronavirus (2019-nCoV) in China, from 2019 to 2020: a data-driven analysis in the early phase of the outbreak. *Int. J. Infect. Dis.* 2020; 92: 214–7. DOI: 10.1016/j.ijid.2020.01.050.
4. Du Toit. Outbreak of a novel coronavirus. *Nat. Rev. Microbiol.* 2020: 18 (3): 123. DOI: 10.1038/s41579-020-0332-0.
5. Kaprin A.D., Starinsky V.V., Petrova G.V., eds. *Malignant neoplasms in Russia in 2017 (morbidity and mortality).* Moscow Cancer Research Institute named after P. A. Herzen of the Federal State Budgetary Institution Scientific Research Center for Radiology of the Ministry of Health of Russia, 2018.
6. Kaprin A.D., Starinsky V.V., Petrova G.V., eds. *The status of anticancer healthcare for the population of Russia in 2018.* Moscow Cancer Research Institute named after P.A. Herzen – a branch of the Federal State Budgetary Institution Scientific Research Center for Radiology of the Ministry of Health of Russia, 2019.
7. Information about new coronavirus infection for medical personnel. Version no.6 from 04/28/2020. Available at: https://www.rosminzdrav.ru/ministry/med_covid19. (Last access 01.06.2020)

Поступила 01.06.2020
Принята к печати 15.06.2020