DOI:10.15360/1813-9779-2017-1-45-56

Экстракорпоральная мембранная оксигенация и современные методы детоксикации в лечении вирусно-бактериальной пневмонии, обусловленной вирусом гриппа A(H1N1) у родильницы

Р. А. Корнелюк[1,3], Д. Л. Шукевич[1,3], Б. Л. Хаес[1], Л. Е. Шукевич[2], С. В. Востриков[2], Е. В. Григорьев[1,3], Г. П. Плотников[1]

[1] НИИ комплексных проблем сердечно-сосудистых заболеваний, Россия, 650002, г. Кемерово, Сосновый бульвар, д. 6
[2] Кемеровская областная клиническая больница, Россия, 650061, г. Кемерово, Октябрьский проспект, д. 22
[3] Кемеровский государственный медицинский университет Минздрава России, Россия, 650029, г. Кемерово, улица Ворошилова, 22А

Extracorporeal Membrane Oxygenation and Modern Detoxification Techniques in a Puerpera with Viral and Bacterial Pneumonia Caused by Flu A(H1N1) Virus

Roman A. Kornelyuk[1,3], Dmitry L. Shukevich[1,3], Boris L. Hayes[1], Leonid E. Shukevich[2], Sergey V. Vostrikov[2], Evgeniy V. Grigoriev[1,3], Georgy P. Plotnikov[1]

[1] Research Institute of complex problems of cardiovascular disease
6 Sosnovy bulvar, Kemerovo 650002, Russia
[2] Kemerovo Region Clinical Hospital
22 Oktyabrsky Av., 650061 Kemerovo, Russia
[3] Kemerovo State Medical University, Ministry of Healthcare of Russia,
22A Voroshilova Str., 650029 Kemerovo, Russia

Вспышки вирусных инфекций в последнее десятилетие стали серьезной проблемой для мирового здравоохранения. Молниеносное распространение гриппа А (H1N1) в 2009—2010 гг. , характеризующееся высокой заболеваемостью и смертностью, достигающей 31%, привело по сути к пандемии, затронувшей весь земной шар. Повторная пандемия гриппа А (H1N1) наблюдалась в 2015—2016 гг. и с высокой долей вероятности может повториться в будущем. Особенностью данной инфекции является высокая частота заболеваемости среди беременных женщин. В литературе имеются сообщения о достаточной эффективности и безопасности применения вено-венозной экстракорпоральной мембранной оксигенации у пациентов с тяжелым острым респираторным дистресс-синдромом, рефрактерном к стандартным терапевтическим мероприятиям. В статье демонстрируется клинический случай успешного применения экстракорпоральной мембранной оксигенации в сочетании с методами интермиттирующей заместительной почечной терапии у родильницы с острым респираторным дистресс-синдромом, обусловленном тяжелой вирусно-бактериальной пневмонией на фоне гриппа А (H1N1). Доказаны положительные эффекты сочетанного применения вено-венозной экстракорпоральной мембранной оксигенации и современных методов детоксикации. Обозначены проблемы организационного характера, возникшие как при определении показаний к проведению экстракорпорального газообмена, так и связанные с его выполнением в учреждении, не имеющем опыта и соответствующего технического оснащения.

Ключевые слова: *грипп А (H1N1); острый респираторный дистресс-синдром; пневмония; экстракорпоральная мембранная оксигенация; беременность; заместительная почечная терапия; детоксикация*

Outbreaks of viral infections have become a global healthcare challenge over the last decade. The 2009—2010 flu A (H1N1) outbreak resulted in global pandemia, associated with high morbidity and mortality reaching 31%. Another flu A (H1N1) outbreak occurred in 2015—2016. There is a strong probability that it may be repeated in the future. This infection is associated with its high incidence among pregnant women. There are some published reports describing the efficacy and safety of veno-venous extracorporeal membrane oxygenation (ECMO) in patients with severe acute respiratory distress syndrome that is refractory to standard therapeutic options. The article presents a clinical case of a successful use of extracorporeal membrane oxygenation and intermittent renal replacement therapy in a puerpera with acute respiratory distress syndrome caused by flu A (H1N1)-related severe

Адрес для корреспонденции:

Роман Корнелюк
E-mail: rkornelyuk@mail.ru

Correspondence to:

Roman Kornelyuk
E-mail: rkornelyuk@mail.ru

viral and bacterial pneumonia. The positive effects of the combination of veno-venous extracorporeal membrane oxygenation and modern detoxification techniques have been demonstrated. Revealed organizational problems were related to selection criteria for prescription of extracorporeal gas exchange, as well as to carrying out the procedure in an institution in the deficiency of the experienced staff and corresponding equipment.

Key words: *flu A (H1N1) virus; acute respiratory distress syndrome; pneumonia; extracorporeal membrane oxygenation; pregnancy; renal replacement therapy; detoxification*

DOI:10.15360/1813-9779-2017-1-45-56

Введение

Разработка эффективных методов лечения пневмоний является актуальной проблемой анестезиологии-реаниматологии [1—4].

Вспышки вирусных инфекций в последнее десятилетие стали серьезной проблемой для мирового здравоохранения. Молниеносное распространение гриппа A(H1N1) в 2009—2010 гг., характеризующееся высокой заболеваемостью и смертностью, достигающей 31%, привело по сути к пандемии, затронувшей весь земной шар. В этот период в среднем по миру смертность составила 31% (95% CI 28—34), однако в зависимости от географии, уровня жизни, социальных групп, этот показатель был очень вариабельным [5]. В 2011 году Van Kerkhove M. D., Vandemaele K. A., Shinde V. и др. представители рабочей группы ВОЗ по изучению факторов риска гриппа A (H1N1) демонстрировали данные глобального анализа, в который были включены больные в период с 1 апреля 2009 года по 1 января 2010 года из 19 стран. Согласно этим данным, из 70000 больных с лабораторно подтвержденным вирусом A (H1N1) 9700 (13,8%) — это больные, поступившие в отделения реанимации (ОР) с клинической картиной острого респираторного дистресс-синдрома (ОРДС), с гипоксемией, рефрактерной к искусственной вентиляции легких (ИВЛ). Согласно полученным данным, риск неблагоприятного исхода этой вирусной инфекции был значительно выше среди лиц старше 64 лет, а также у лиц с хроническими заболеваниями внутренних органов (хронические заболевания печени, легких, диабет, иммунодефициты). Кроме того, риск тяжелого течения заболевания был выше среди беременных женщин, особенно в третьем триместре беременности, а также у пациентов с ожирением (ИМТ > 30) [6].

Беременные женщины составляли 15% от всех госпитализированных больных в ОР, а доля умерших составила 6,9% в среднем по миру. Более половины всех госпитализированных беременных женщин находились на третьем триместре беременности. При этом такие не респираторные осложнения беременности как артериальная гипертензия и преэклампсия увеличивали риск госпитализации, но не повышали риск смерти [6].

В литературе имеются немногочисленные сообщения о достаточной эффективности и безо-

Introduction

Developing the effective methods for the treatment of pneumonia is an argent problem in contemporary anesthesiology and intensive care of patients with critical illness [1—4].

Outbreaks of viral infections have become a global healthcare challenge over the last decade. The 2009—2010 flu A (H1N1) outbreak resulted in global pandemia associated with high morbidity and mortality. The overall worldwide mortality was 31% (95% CI 28—34) during that period. However, moratality rate varied depending on the geographical region, living standards, and patient's social status [5]. In 2011, Van Kerkhove, Vandemaele K. A., Shinde V. and other representatives of the WHO Working Group for Risk Factors for Severe H1N1pdm Infection performed a global analysis of the data, collected in 19 countries from April 1, 2009 until January 1, 2010. According to these data, out of total 70,000 laboratory-confirmed hospitalized H1N1pdm patients, 9,700 patients (13.8%) were admitted to intensive care units (ICUs) with acute respiratory distress syndrome (ARDS) and hypoxemia that is refractory to mechanical ventilation (MV). The acquired data had demonstrated that risk of unfavorable outcomes of the viral infection was significantly higher in patients older than 64 years, and in patients with chronic conditions (chronic liver disease, chronic pulmonary disease, diabetes, immunodeficiency). In addition, pregnant women, especially in their third trimester, and patients with obesity (BMI > 30) were at a higher risk of severe disease course [6].

Fifteen percent of all patients admitted to the ICU were pregnant women, and 6.9% of patients died. More than half of all pregnant women admitted to the ICU were in their third trimester. Non-respiratory complications of pregnancy including arterial hypertension and pre-eclampsia increased the risk of hospitalizations, but did not increase the risk of fatal outcomes [6].

There are limited reports in the medical literature describing the sufficient efficacy and safety of veno-venous extracorporeal membrane oxygenation (ECMO) in pregnant and puerpera with severe ARDS refractory to standard therapeutic options. However, some authors reported on an increased risk for postpartum uterine bleeding associated

DOI:10.15360/1813-9779-2017-1-45-56

пасности применения вено-венозной экстракорпоральной мембранной оксигенации (ЭКМО) у беременных женщин и родильниц с тяжелым ОРДС, рефрактерном к стандартным терапевтическим мероприятиям. В то же время некоторые авторы указывают на высокий риск послеродового маточного кровотечения, связанного с антикоагулянтной терапией, необходимой для проведения перфузии [7—10]. Применение данной методики экстракорпорального газообмена у обычных больных с тяжелой ОДН, ассоциированной с вирусом гриппа А (H1N1), также показало неплохие результаты, сопровождающиеся улучшением выживаемости. При этом отмечено, что раннее начало ЭКМО наряду с проведением ИВЛ в «безопасных» режимах улучшало исходы.

Стоит отметить, что сама по себе методика ЭКМО была известна еще с 70-х годов XX века, но ее применение для лечения ОДН до 2009 года, т.е. до пандемии гриппа А (H1N1) было весьма ограниченным в связи с отсутствием убедительной доказательной базы ее эффективности и безопасности.

Дыхательная недостаточность — не единственный фактор определяющий тяжесть реанимационных пациентов с H1N1. Особое место среди этих факторов занимает и острое повреждение почек (ОПП), которое развивалось у 60% больных. При этом в 18—25% возникала потребность в проведении заместительной почечной терапии (ЗПТ). Как развитие ОПП, так и потребность в ЗПТ были связаны с повышением летальности [11—13]. Вместе с тем, известно, что некоторые клиники предпринимали попытки проведения продленной гемофильтраци по «внепочечным» показанияv с целью детоксикации, которые характеризовались сомнительной эффективностью [14].

Таким образом, на данный момент нет убедительных доказательств эффективности как ЭКМО, так и каких-либо методов детоксикации в лечении тяжелой ОДН, обусловленной вирусом гриппа А (H1N1). Хотя применение данных методик является вполне логичным и патогенетически обоснованным с позиции поддержания жизнедеятельности и предупреждения развития полиорганной недостаточности (ПОН). Необходимо накопление клинических наблюдений и обмен опытом, особенно с учетом того, что повторная пандемия гриппа А (H1N1) наблюдалась в 2015—2016 гг. и с высокой долей вероятности может повториться в будущем.

Цель данной работы — демонстрация опыта успешного применения ЭКМО в сочетании с методами интермиттирующей заместительной почечной терапии с использованием современных диализных мембран у родильницы с тяжелой вирусно-бактериальной пневмонией на фоне гриппа А (H1N1).

with anticoagulation therapy required for the perfusion [7—10]. The use of the extracorporeal gas exchange technique in normal patients with acute respiratory failure (ARF) associated with influenza A (H1N1) also resulted in good clinical outcomes and improved the survival. At that, early implementation of ECMO using a protective ventilation strategy improves clinical outcomes.

ECMO has been known since the 1970s, but its use for ARF has been limited until the 2009 influenza A (H1N1) pandemic due to the lack of evidence of its efficacy and safety.

Respiratory failure is not the only factor determining the severity of the ICU patients with H1N1. However, acute kidney injury (AKI) played an important role among these factors and was also found in 60% of patients. Of these, 18—25% patients required renal replacement therapy (RRT). The onset of AKI and the need for RRT were associated with increased mortality [11—13]. Thus, some clinics had an experience of prolonged hemofiltration for detoxification based on extrarenal indications, but its efficacy remained debatable [14].

Therefore, there is no convincing evidence suggesting the efficacy of ECMO, as well as any detoxification methods for treating severe ARF, caused by flu A (H1N1), although their use seems reasonable and pathogenetically justified for life support, because they are able to prevent the development of multiple organ dysfunction syndrome (MODS). The accumulation of clinical observations and experience exchange are still required, since the second flu A (H1N1) pandemic occurred in 2015—2016 and might occur in the future.

The purpose of the article is to present the first experience of the successful use of ECMO with intermittent renal replacement therapy using modern dialysis membranes for puerpera with severe viral and bacterial pneumonia with underlying flu A (H1N1).

Case presentation

A 26-year-old female patient presented with fever without catarrhal signs, dry cough, and shortness of breath at physical stress was admitted to Kemerovo Regional Perinatal Center on January 19, 2016. The patient was diagnosed with community-acquired right polysegmental pneumonia (S3, S10), 38 weeks of pregnancy, gestational thyrotoxicosis at 10 weeks of pregnancy, preeclampsia (gestational hypertension at 24 weeks of pregnancy, proteinuria). The patient had been feeling unwell for 5 days prior to hospitalization. She had signs of acute viral respiratory infection (AVRI) with a fever (a temperature of 38.5°C) and severe intoxication with worsening shortness of breath. She received antibiotic therapy with azithromycin and ampicillin combined with sulbactam.

On January 22, 2016, the patient was transferred to the ICU, because pneumonia was complicated with worsening respiratory failure, and right-sided pleural effusion. Flu A (H1N1) pdm09 RNA was confirmed by PCR. After

DOI:10.15360/1813-9779-2017-1-45-56

Клиническое наблюдение

Пациентка Д. 26 лет, с жалобами на гипертермию без катаральных явлений, сухой кашель, одышку при физической нагрузке 19.01.16 г. была госпитализирована в Кемеровский областной перинатальный центр с диагнозом: внебольничная полисегментарная пневмония справа (S3, S10), беременность 38 недель, гестационный гипотиреоз с 10 недели, преэклампсия (гестационная гипертензия с 24-х недель, протеинурия). Считала себя больной в течение 5 дней до госпитализации. Отмечались явления ОРВИ с гипертермией до 38,5°С, выраженной интоксикацией, усиливающейся в динамике одышкой. Начата антибактериальная терапия азитромицином и ампициллином в комбинации с сульбактамом.

22.01.16 г. течение пневмонии осложнилось нарастанием дыхательной недостаточности, плевральным выпотом справа, после чего больная была переведена в отделение реанимации. Тогда же методом ПЦР выделен РНК вируса гриппа А (H1N1) pdm09. Начата специфическая противовирусная терапия занамивиром. На момент госпитализации ИМТ — 31.

Состояние на момент поступления в ОР тяжелое, обусловлено дыхательной недостаточностью, синдромом системного воспалительного ответа (ССВО), преэклампсией. Температура тела — 37,6 °С. Сознание ясное. Кожные покровы телесного цвета, умеренно влажные, теплые, пастозность голеней. Дыхание спонтанное, ЧД до 23/мин. SpO_2 — 95—97% при дыхании увлажненным O_2. Аускультативно дыхание жесткое, ослаблено в нижних отделах с обеих сторон. АД — 140/90 мм рт. ст., ЧСС — 98 ударов в минуту. Диурез достаточный. Живот увеличен за счет беременной матки, пальпация безболезненна. Кислотно-основное состояние (КОС) капиллярной крови: pH — 7,447; pCO_2 — 20,5 мм рт. ст.; pO_2 — 78,6 мм рт. ст.; BEb — 7,6; SpO_2 — 96,4%. Число лейкоцитов — $5{,}3\times10^9$/л с п/я сдвигом до 15%. Оценка по шкале SOFA — 4 балла.

Провели консилиум, по результатам которого, учитывая доношенный срок беременности, высокий риск прогрессирования ДН, развития ПОН и эклампсии, рекомендовали родоразрешение путем кесарева сечения.

В условиях комбинированной спино-эпидуральной анестезии выполнили нижнесрединную лапаротомию с последующим кесаревым сечением в нижнем маточном сегменте. Из полости матки извлекли живого доношенного мальчика с оценкой по шкале Апгар 7/8 баллов. Масса тела ребенка — 3,23 кг, длина тела — 46 см. Особенностью операции явилось большое количество светлых околоплодных вод. Кровопотеря составила 500 мл.

Последующие двое суток после родоразрешения (23—24.01.16 г.) характеризовались отрицательной динамкой в виде нарастания дыхательной недостаточности и ухудшения показателей КОС, что послужило поводом к переводу пациентки на ИВЛ. С учетом ухудшающегося состояния, приняли решение о переводе больной в областной центр интенсивной терапии акушерской полиорганной недостаточности на базе Кемеровской областной клинической больницы.

25.01.16 выполнили смену специфической противовирусной терапии на осельтамивир, а также смену антибактериальной терапии на эртапенем. Состояние

that, she received specific antiviral therapy with zanamivir. BMI was 31 at admission.

The patient was critically ill at the time of admission to the ICU due to severe respiratory failure, systemic inflammatory response syndrome (SIRS), and preeclampsia. The body temperature was 37.6°C. She had clear consciousness. The skin was of flesh color, moderately moist, and warm. Peripheral edemata of legs were observed. The patient breathed spontaneously (respiratory rate up to 23 breaths per minute). SpO_2 was 95—97% while breathing humidified O_2. Auscultation demonstrated harsh breath sounds, weakened in the lower part of the lungs. Her pulse rate was 98 bpm, blood pressure was 140/90 mmHg. She had sufficient urine output. The abdomen was dilated due to the uterus with a fetus. The palpation was painless. The acid-base balance (ABB) in the capillary blood was as follows: pH = 7.447; pCO_2 = 20.5 mmHg; pO_2 = 78.6 mmHg; BE =7.6; SpO_2 = 96.4. A white blood cell count was 5.3×10^9 / L. There were stab cells suggesting 15% shift to the left. The patient had 4 scores on the SOFA score.

Taking into account the full-term gestational age, high risk of progressive respiratory failure, the development of MODS and eclampsia, she underwent emergent caesarean delivery recommended by the council of physicians.

A lower (uterine) segment caesarean section was performed through a lower midline incision under combined spin-epidural anesthesia. A full-term newborn with an Apgar of 7.8 scores was delivered. The birth weight was 3.23 kg, and the length was 46 cm. The total blood loss was 500 mL.

Two days after delivery (January 23—24, 2016), the patient demonstrated a negative dynamics due to worsening respiratory failure and altered ABB parameters. Therefore, she was switched to mechanical ventilation. Taking into account her state, the patient was transferred to the Obstetric Intensive Care Center for Multiple Organ Dysfunction Syndrome in the Kemerovo Regional Hospital.

On January 25, 2016, the patient has started to receive oseltamivir and ertapenem being in critical illness without any improvements. She had acute respiratory distress syndrome evolving into respiratory failure accompanied by SIRS and MODS progression. The body temperature was 38.0—39.0°C. The patient was on mechanical ventilation: FiO_2 = 100%, f = 20/minute, Vt = 8.5 mL/kg, MV = 12 L/min, PEEP = 15 cm H_2O, Pplat = 32 cm H_2O, SpO_2 = 82%. BP= 120/80 mmHg, pulse rate = 100 bpm. Urine output was sufficient due to minimal furosemide stimulation. The abdomen was soft by palpation; peristalsis was auscultated. The ABB in capillary blood was as follows: pH = 7.2; pO_2 = 55.6 mmHg; PaO_2 / FiO_2 = 55 with FiO_2=100%; $PaCO_2$ = 77.8 mmHg; BE = 0.5. The WBC count was 4.4×10^9 / L. Stab cells were found suggesting 32% shift to the left. Chest X-ray showed worsening in the form of infiltration in the left lung tissue and its worsening in the right (Fig. 1 *a*). Prone positioning could not be used since the patient underwent caesarean section. Thus, it became obvious that more aggressive ventilation strategy was not effective and could lead to barotrauma. The patient had decompensated respiratory acidosis, worsening over time.

Taking into account clinical and laboratory data, signs of severe progressive respiratory failure caused by viral pneumonia, which was resistant for 24 hrs to all methods of

DOI:10.15360/1813-9779-2017-1-45-56

пациентки оценивали как крайне тяжелое, с отрицательной динамикой в виде нарастания ДН на фоне ОРДС, прогрессирования ССВО и ПОН. Температура тела — 38,0—39,0°С. Респираторная поддержка со следующими параметрами: FiO_2 — 100%, f — 20/минуту, Vt — 8,5 мл/кг., MV — 12 л/минуту, PEEP — 15 см H_2O, Pplat — 32 см H_2O. SpO_2 — 82%, АД — 120/80 мм рт. ст., ЧСС — 100 в минуту. Диурез достаточный на фоне минимальной стимуляции фуросемидом. Живот при пальпации мягкий, перистальтику выслушивали. КОС капиллярной крови: pH — 7,2; pO_2 — 55,6 мм рт. ст.; PaO_2/FiO_2 — 55 мм рт. ст., при FiO_2 — 100%; $PaCO_2$ — 77,8 мм рт. ст.; BE — 0,5. Число лейкоцитов $4{,}4\times10^9$/л с п/я сдвигом до 32%. Рентгенологически-отрицательная динамика в виде появления инфильтрации легочной ткани слева и усиления уже имеющейся справа (рис. 1 *a*). Прон-позицию не применяли, т.к. пациентка накануне перенесла кесарево сечение. Таким образом, было очевидно, что ИВЛ даже в «жестких» режимах была неэффективна и даже опасна с позиций риска баротравмы. У пациентки сформировался декомпенсированный респираторный ацидоз, нарастающий в динамике.

Провели консилиум, по результатам которого, учитывая клинико-лабораторные признаки тяжелой прогрессирующей дыхательной недостаточности вследствие вирусно-бактериальной пневмонии, резистентной в течение 1 суток ко всем методам респираторной поддержки, рекомендовали проведение вено-венозной ЭКМО.

25.01.16 г. по методике Сельдингера, с использованием набора дилататоров канюлировали нижнюю полую вену через общую бедренную вену слева армированной канюлей 22Fr. Также по методике Сельдингера, с использованием набора дилататоров канюлировали верхнюю полую вену через внутреннюю яремную вену справа армированной канюлей 18Fr. Подключили систему для пролонгированной ЭКМО (Maquet PLS, Германия) по схеме: бедренная вена-внутренняя яремная вена с объемной скоростью перфузии 5 л/мин и потоком свежих газов 4 л/мин, FiO_2 — 100%. В динамике в первые 10 минут от начала процедуры SpO_2 возросло с 83 до 94%. После рентгенологического контроля положения канюль выполнили их фиксацию к коже лигатурами. Антикоагуляцию поддерживали болюсным введением нефракционированного гепарина и контролировали путем определения активированного времени свертывания (activated clotting time — ACT) с его целевыми значениями 140—180 секунд.

Через несколько часов после начала ЭКМО отмечали нормализация газового состава крови и КОС, что, в свою очередь, позволило изменить режимы ИВЛ от «жестких» до «безопасных»: FiO_2 — 50%, Vt — 6 мл/кг, PEEP — 10 см H_2O, Pplat — 22, f — 8/минуту. Регулярно с интервалом один раз в 3—4 часа, а также после каждого эпизода разгерметизации дыхательного контура выполняли «маневры раскрытия альвеол».

Учитывая необходимость длительной вентиляции и активизации пациентки, 27.01.16 — на третьи стуки от начала ИВЛ выполнили пункционно-дилатационную трахеостомию. В схему антибактериальной терапии на фоне продолжающегося приема эртапенема включили линезолид. До 30.01.16 состояние пациентки оценивали как крайне тяжелое, без существенной динамики, это было обусловлено ОРДС на фоне двусторон-

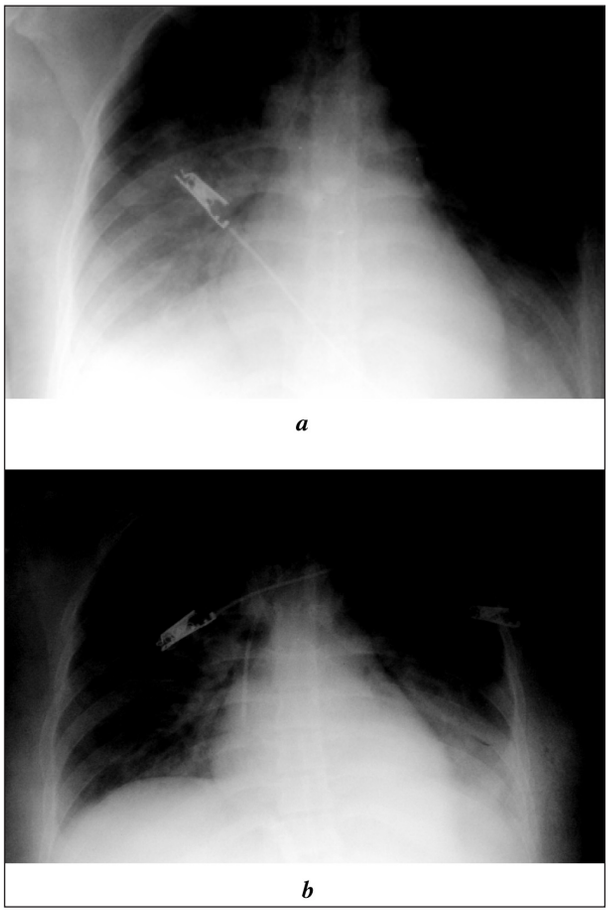

Рис. 1. Рентгенограмма грудной клетки.
Fig. 1. Chest X-ray.
Note. The worsening in the form of infiltration in the left lung tissue and its worsening in the right *(a)*. The worsening in the form of bilateral darkening of the lung tissue *(b)*.
Примечание. Динамика ухудшения состояния больной: в виде появления инфильтрации легочной ткани слева и усиления уже имеющейся справа *(a)*; в виде билатерального затемнения легочной ткани *(b)*.

respiratory support, the medical councilum recommended the initiation of veno-venous ECMO.

On January 25, 2016, using a standard Seldinger technique and a set of dilators, a 22 Fr sheath was placed in the inferior vena cava via the left femoral vein. Using the Seldinger technique using a set of dilators, a 18 Fr sheath was also placed in the superior vena cava via the right internal jugular vein. The prolonged ECMO (Maquet PLS, Germany) with the femor-jugular approach was initiated at the perfusion flow rate of 5 L / min and the sweep gas flow of 4 L/min, with FiO_2 = 100%. During the first 10 minutes after the ECMO initiation, SpO_2 increased from 83 to 94%. After the X-ray control, the cannulas were securely fixed to the skin with multiple ligatures. Bolus administration of unfractionated heparin was started and adjusted to reach a targeted activated clotting time (ACT) of between 140 and 180 s.

A few hours after the ECMO initiation, blood gases and the ABB normalized, allowing to switch the ventilation strategy to the «safe» one (FiO_2 = 50%, Vt = 6 ml/kg, PEEP = 10 cm H_2O, Pplat = 22, f = 8/minute). Lung

DOI:10.15360/1813-9779-2017-1-45-56

ней полисегментарной пневмонии. В целом клинико-лабораторная картина соответствовала критериям тяжелого сепсиса. Медикаментозная седация — дексмедетомидином с периодическим применением системы AnaConDa (Sedana Medical AB, Швеция) и севофлюрана при избыточном психомоторном возбуждении. Температура тела в течение суток — до 39,0°С. ЭКМО продолжали с объемной скоростью — 5 л/мин, потоком свежих газов 4 л/мин и отсутствием возможности редуцирования потоков в связи с неудовлетворительной легочной оксигенацией. Продолжили ИВЛ в «безопасных» режимах. Аускультативно в легких дыхание выслушивали равномерно во всех отделах, проводные хрипы. При санации ТБД — умеренное количество слизистой мокроты.

По данным инвазивного мониторинга гемодинамики методом транспульмональной термодилюции: сердечный индекс 3,0—3,5 л/(мин•м^2), внесосудистая вода легких 14—21 мл/кг (при референсных значениях 3,0—7,0 мл/кг). Среднее АД не превышало 60 мм рт. ст. при адекватной инфузионной нагрузке, что потребовало использования норадреналина в дозе 0,05—0,2 мкг/кг/мин. Кроме того, отмечали снижение темпа диуреза (менее 0,5 мл/кг/час) на фоне инфузии фуросемида — 10—40 мг/час. Лабораторно: КОС артериальной крови pH — 7,493, pCO_2 — 39,5 мм рт. ст., pO_2 — 87,7 мм рт. ст.; количество лейкоцитов сменилось с лейкопении на нормальное значение — $6{,}5\times10^9$/л. Рентгенологически наблюдали отрицательную динамику в виде билатерального затемнения легочной ткани (рис. 1 *b*). Учитывая сохраняющуюся картину сепсиса, ПОН и признаков септического шока, приняли решение о проведении сеанса гемодиализа на диализаторе с высокопроницаемой мембраной Ultraflux EMiC2 (Fresenius Medical Care AG & Co. KGaA, Германия) в течение 8 часов и гемодиафильтрации на диализаторе с высокой адсорбирующей способностью Toray BK-2.1P (Toray Medical Co., Ltd., Япония) через сутки. На фоне 2-х сеансов заместительной почечной терапии (ЗПТ) отмечали снижение температуры тела, снижение дозировки норадреналина вплоть до полного отказа от него во время проведения процедуры и в течение последующих суток после нее. Отмечали некоторое улучшение газового состава крови, уменьшение проявлений энцефалопатии. Однако попытки уменьшить вклад ЭКМО в газообмен в этот период наблюдения сопровождались снижением SpO_2 до 70—80%, что требовало возврата к прежним режимам работы ЭКМО.

С 30.01.16 г. (5-е сутки ЭКМО и два сеанса ЗПТ) отмечали положительную динамику в виде улучшения газового состава крови на фоне появившейся возможности снижения вклада ЭКМО в газообмен. Кроме того, прекратили седацию, восстановилось ясное сознание, а также была достигнута стабилизация гемодинамики без вазопрессорной поддержки. Был успешно выполнен переход от принудительной вентиляции легких к вспомогательной. Лабораторно отмечали лейкоцитоз до $10{,}8\times10^9$/л с увеличением количества юных форм до 19%.

02.02.16 г. (7-е сутки проведения ЭКМО) на фоне перфузии с минимальной скоростью — 1,5 л/мин и выключенным потоком свежих газов в течение пяти часов не отмечали ухудшения газового состава крови. И при индексе оксигенации PaO_2/FiO_2 — 230 мм рт. ст. на фоне прежних режимов ИВЛ процедура вено-венозной

recruitment maneuvers were performed once every 3—4 hours as well as after the breathing circuit depressurization.

The need for prolonged ventilation and patient activation required to perform percutaneous dilation tracheostomy (January 27, 2016) on day 3 after starting mechanical ventilation. Linezolid was added in the antibiotic treatment scheme in addition to ertapenem. The patient's state was considered very grave without any improvements due to ARDS with underlying polysegmental bilateral pneumonia. In general, symptoms and laboratory data suggested the onset of sepsis. Dexmedetomidine-induced sedation combined with the use of the AnaConDa system (Sedana Medical AB, Sweden) and sevoflurane were applied in case of excessive psychomotor excitement. The body temperature was 39.0°C for 24 hrs. The ECMO was continued at the flow rate of 5 L/min and the sweep gas flow of 4 L/min. Poor pulmonary oxygenation limited the reduction of the flow. A protective ventilation strategy was continued. Despite rales on auscultation, breathing sounds were heard well in all lung segments. A moderate amount of mucous expectoration was found during sanitation of the tracheobronchial tree.

According to the invasive hemodynamic monitoring performed with transpulmonary thermodilution, the patient's cardiac index was 3.0—3.5 l/min/m^2, and extravascular lung water was 14—21 ml/kg (the reference range in healthy adults is 3.0—7.0 ml/kg). The median blood pressure did not exceed 60 mmHg after adequate fluid infusion load. Thus, it required administration of 0.05—0.2 g/kg/min norepinephrine. Urine output decreased up to 0.5 ml/kg/hr despite a furosemide infusion of 10—40 mg/hr. Laboratory data were as following: arterial ABB: pH=7.493; pCO_2=39.5 mmHg, pO_2=87.7 mmHg; white blood cell count normalized (6.5×10^9/L). However, there was a bilateral darkening of the lung tissue on the chest X-ray, thus indicating the worsening of the disease (Fig. 1 *b*). Taking into account sepsis, MODS and signs of septic shock, the decision was made to perform a 8-hour hemodialysis session using a high-permeability dialysis membrane Ultraflux EMiC2 (Fresenius Medical Care AG&Co. KGaA, Germany) followed by hemodiafiltration using a dialyzer with a high absorptive capacity, Toray BK -2.1P (Toray Medical Co., Ltd., Japan) 24 hrs later. Two sessions of renal replacement therapy (RRT) decreased the body temperature. They also allowed to reduce the norepinephrine dosage, even up to its total discontinuation during the procedure and the day after it. There was some improvement in the blood gases. Signs of encephalopathy were relived. However, attempts to reduce the impact of ECMO on the gas exchange during this period were accompanied with a decrease in SpO_2 up to 70—80%. These values required to switch to the previous ECMO modes.

On January 30, 2016 (the fifth day on ECMO, two sessions of RRT), the patient's state improved: we had an opportunity to reduce ECMO contribution to the gas exchange, leading to blood gases improvement. In addition, sedation was stopped, and the patient was in clear consciousness. Hemodynamic parameters improved without vasopressor support. The patient was successfully transferred from the control ventilation mode to the assist one. Laboratory data showed leukocytosis (up to 10.8×10^9/L) with increased count of immature cell (up to 19%).

On January 2, 2016 (the seventh day on ECMO), there were no marked deterioration in the blood gases dur-

DOI:10.15360/1813-9779-2017-1-45-56

Рис. 2. Компьютерная томография органов грудной клетки (описание в тексте).
Fig. 2. Chest computed tomography (for more information refer to text).

ЭКМО была прекращена, выполнили удаление венозных канюль.

В период 03—08.02.16 г. клинически отмечали положительную динамику. Пациентку перевели на спонтанное дыхание через трахеостомическую трубку, а в последующем деканюлировали. Однако отмечали нарастание азотемии (мочевина — 22 ммоль/л, креатинин — 232 мкмоль/л), гипербилирубинемию до 41 мкмоль/л, а также из крови выделили возбудитель рода Corynebacterium. Провели очередной (3-й) сеанс гемодиафильтрации на диализаторе Toray BK-2.1P в течение 8 часов с положительной клинико-лабораторной динамикой.

ing perfusion at a minimum flow rate of 1.5 L/min and a five-hour discontinuation of sweep gas flow. When the PaO_2/FiO_2 ratio was 230 on the previous ventilation modes, veno-venous ECMO was discontinued. The venous cannulas were removed.

During the period from February 3 until February 8, 2016, positive changes were observed. The patient was transferred to spontaneous breathing through a tracheostomy tube. Later, this tube was removed. However, the patient had azotemia (urea = 22 mmol/L, creatinine = 232 mmol/l) and high bilirubin levels (41 mol/l). Corynebacterium was found in blood. The patient underwent the third session of hemodiafiltration using the dia-

DOI:10.15360/1813-9779-2017-1-45-56

Клинические и лабораторные данные в период нахождения в ОР.
Clinical and laboratory data in the ICU.

Clinical data and Parameters	Clinical data and values of parameters on ICU days												
	1st	2–3rd	4th	5th	6th	7th	8th	9th	10th	11th	12th	13th	14–18th
Delivery	+												
Sedation		+	+	+	+	+	+						
Mechanical ventilation		+	+	+	+	+	+	+	+	+	+	+	
ECMO			+	+	+	+	+	+	+	+	+		
RRT EMiC2				+									
RRT Toray BK-2.1P							+					+	
Norepinephrine			+	+	+	+		+	+	+			
pH	7.4	7.3	7.1	7.5	7.4	7.5	7.4	7.5	7.4	7.4	7.4	7.4	7.4
FiO_2 MV		100	100	40	40	40	40	40	40	40	40	40	
PaO_2	76	66	53	105	88	108	125	123	128	116	105	87	104
$PaCO_2$	20	23	77	29	40	32	36	30	35	34	35	31	37
SpO_2	96	88	82	98	95	98	97	98	98	97	96	97	97
SOFA score	4	4	11	7	12	11	9	9	9	7	6	5	2

Примечание. Clinical data and values of parameters on ICU days — клинические данные и значения параметров по дням пребывания в ОР; Delivery — родоразрешение; Sedation — седация; Mechanical ventilation — ИВЛ; ECMO — ЭКМО; RRT — заместительная почечная терапия; Norepinephrine — норадреналин; MV — ИВЛ; score — баллы.

Спустя 18 суток интенсивной терапии в ОР, 08.02.16 г. пациентка в стабильном состоянии средней степени тяжести была переведена в пульмонологическое отделение, где проходила дальнейшее лечение и реабилитацию в течение 10 суток, после чего выписана из стационара в удовлетворительном состоянии.

Перед переводом в отделение пульмонологии 08.02.16 г. выполнили компьютерную томографию грудной клетки. Отмечали картину двусторонней полисегментарной пневмонии в виде участков неоднородной инфильтрации легочной ткани справа неправильной формы в сегментах верхней и средней доли, а также слева в сегментах S12, S5 и во всех сегментах нижней доли. Полостей деструкции не выявили, бронхи проходимы (рис. 2). Стоит отметить, что данные визуализации не совпадали с клинико-лабораторной картиной, которая выглядела более оптимистично (см. таблицу)

Спустя 6 месяцев после выписки состояние пациентки не страдает. Проявлений ДН нет. Ведет активный образ жизни, занимается воспитанием ребенка.

Обсуждение

Пациентка, находясь на стационарном лечении, получала специфическую противовирусную терапию согласно рекомендациям Минздрава РФ. Следует отметить, что неэффективность данной специфической терапии и тяжесть состояния в конкретном случае объясняются фактами несвоевременного начала лечения (спустя 6 суток от начала заболевания), особенностями возбудителя (высокая вирулентность), наличием коморбидности (беременность, ожирение) [6].

Вено-венозная ЭКМО является вариантом респираторной поддержки при тяжелой острой дыхательной недостаточности у пациентов с ОРДС. Существующие руководства предлагают отличающиеся друг от друга критерии начала ЭКМО, что, в свою очередь, создает путаницу и

lyzer Toray BK-2.1P for 8 hours with a positive clinical and laboratory dynamics.

Eighteen days later, after the intensive care in the ICU, the patient was transferred to the Department of Pulmonary Medicine in a stable, moderately severe state on February 8, 2016. She underwent further treatment and rehabilitation for 10 days, and then she was discharged from the hospital in the satisfactory state.

Before transferring to the Department of Pulmonary Medicine, the chest computed tomography was performed on February 8, 2016. It demonstrated bilateral polysegmental pneumonia with heterogeneous infiltration of irregular shape in the right upper and middle lobes and in the left S12, S5 segments and all segments of the lower lobe. There were no destruction cavities found; bronchi were clear (Fig. 2). It was worth noting that the imaging findings did not correspond to the clinical and laboratory data, which seemed to be more optimistic (Table).

Six months after the discharge, the patient state was stable without any signs of respiratory failure. She was continuing an active lifestyle and raising her child.

Discussion

In the hospital, the patient received specific antiviral therapy recommended by the guidelines of the Ministry of Healthcare of the Russian Federation. It should be noted that inefficiency of this treatment and, particularly, the severity of the patient's state may be explained by the untimely treatment (6 days after the onset of symptoms), the pathogen with a high level of virulence, and comorbidities (pregnancy, obesity) [6].

Veno-venous ECMO is an option of choice for respiratory support in patients with severe acute respiratory distress syndrome. Existing guidelines list contradicting criteria for ECMO, thus, leading to confusion in decision-making process in the clinics with a small number of such patients. For example, according to the guidelines of the Extracorporeal

DOI:10.15360/1813-9779-2017-1-45-56

сложность в принятии решений в центрах, где поток пациентов, нуждающихся в данной методике, низкий. Например, согласно рекомендациям Extracorporeal Life Support Organization (ELSO), показаниями для решения вопроса о начале ЭКМО при ДН является PaO_2/FiO_2 < 150 мм рт. ст. при FiO_2>90% и/или количестве баллов по шкале Murray — 2—3. Поводом же для начала ЭКМО при ДН, согласно рекомендациям ELSO, является PaO_2/FiO_2 < 100 мм рт. ст. при FiO_2>90% и/или количестве баллов по шкале Murray — 3—4. Также ELSO предлагает критерии инициации ЭКМО при ОРДС на фоне гриппа H1N1, где к уже вышеупомянутым критериям добавлены Pplat > 30 см H_2O и/или потребность в вазоактивных препаратах. Кроме того, основополагающим критерием является потенциальная обратимость патологического процесса или возможность трансплантации легких [15, 16].

Согласно материалам согласительной конференции, прошедшей во Франции в декабре 2013 года и опубликованным в открытом доступе на Springer, инициация ЭКМО рекомендуется только в случае, если в полной мере была реализована стратегия «безопасной» ИВЛ (дыхательный объем 4—8 мл/кг идеальной массы тела, высокое PEEP, Pplat⩽30 см H_2O, прон-позиция, миорелаксация). Критерии начала ЭКМО, согласно этим рекомендациям: PaO_2/FiO_2<50 мм рт. ст. при FiO_2>100% более трех часов или PaO_2/FiO_2<80 мм рт. ст. при FiO_2>100% более 6-и часов, респираторный ацидоз с pH<7,20 [17].

В рекомендациях Министерства здравоохранения Российской федерации по диагностике и лечению гриппа предлагаются следующие критерии начала ЭКМО при гриппе А (H1N1): рефрактерная гипоксемия: PaO_2/FiO_2 < 50 мм рт. ст. при FiO_2 > 80% + PEEP ⩽ 20 см H_2O, Pplat = 32 см H_2O в сочетании с прон-позицией±ингаляционный NO. Или же Pplat ⩾ 35 см H_2O при PEEP = 5 см H_2O и снижении дыхательного объема до минимального значения (4 мл/кг), и pH ⩾ 7,15 [18]. Стоит отметить, что такие критерии, в силу сложности, могут стать непонятными для клинициста и вызвать некорректное их трактование.

В представленном случае предпринималась попытка придерживаться концепции «безопасной» ИВЛ, однако в течение суток этот подход не привел к значимому улучшению оксигенации, что требовало «ужесточения» режимов вентиляции и способствовало формированию вентилятор-индуцированного повреждения легких и ПОН при сохраняющейся гипоксемии. Таким образом, у этой пациентки показанием для начала ЭКМО были критерии, предложенные ELSO. Однако, на наш взгляд, было бы предпочтительно более раннее начало экстракорпоральной оксигенации с целью не только предупреждения ПОН

Life Support Organization (ELSO), ECMO in patients with RF should be considered if a PaO_2 / FiO_2 < 150 with FiO_2> 90% and / or Murray score 2—3. ECMO is indicated if a PaO_2 / FiO_2 < 100 with FiO_2> 90% and / or Murray score 3—4. ELSO also proposes to initiate ECMO in patients with H1N1-induced ARDS and Pplat > 30 cm H_2O and / or need for vasoactive drugs in addition to the above criteria. Besides, the fundamental criterion is the potential reversibility of the disease or a possibility of transplantation [15, 16].

According to the report of a Consensus Conference (France, December, 2013) available in Springer, the ECMO is not recommended unless a protective ventilation strategy has been implemented (the breathing capacity of 4—8 ml/kg of the ideal body weight, high PEEP, Pplat ⩽ 30 cm H_2O, prone positioning, myorelaxation). The criteria for the ECMO initiation are as follows: PaO_2/FiO_2 ratio is below 50 mmHg with FiO_2=100% for at least three hours or the PaO_2/FiO_2 ratio is below 80 mmHg with FiO_2=100% for more than six hours, respiratory acidosis with a pH < 7.20 [17].

The guidelines of the Ministry of Health of the Russian Federation for the diagnosis and treatment of influenza suggest the following indications for ECMO in patients with flu A (H1N1): refractory hypoxemia, the PaO_2/FiO_2 <50 mmHg with FiO_2> 80% + PEEP ⩽ 20 cm H_2O, Pplat = 32 cm H_2O in combination of prone position ± inhaled NO or Pplat ⩾ 35 cm H_2O on PEEP = 5 cm H_2O, decreased breathing capacity to 4 ml/kg), and pH ⩾ 7.15 [18]. It should be noted that these criteria are complicated may be misinterpreted by clinicians.

In the present case, a protective ventilation strategy was employed. However, the chosen strategy failed in 24 hrs and did not lead to any improvements in oxygenation. We had to change mechanical ventilation mode because it caused ventilator-induced lung injury and MODS with persistent hypoxemia. We initiated ECMO in this patient according to the indications in the ELSO guidelines. In our opinion, it would be preferable to start ECMO earlier in order to prevent MODS of hypoxic genesis and ventilator-induced lung injury. Apparently, there is a need for revision of the existing guidelines to define optimal timing for ECMO treatment.

Considering the use of ECMO in this case, it was important not only to assess the indications for it, but also all risks. There were serious organizational problems because the hospital, where the patient was admitted to, had no ECMO program. In Kemerovo, ECMO service can be provided only in the Research Institute for Complex Issues of Cardiovascular Diseases, which possess all necessary equipment and qualified ECMO team, but the focus on obstetrical and gynecological patients in the institute is lacking. Health Care Department of the

DOI:10.15360/1813-9779-2017-1-45-56

гипоксического генеза, но и профилактики вентилятор-индуцированного повреждения легких. По всей видимости, возникает необходимость доработки существующих протоколов с целью оптимизации сроков начала своевременного высокотехнологического лечения.

При принятии решения о необходимости проведения ЭКМО в данном случае важной была не только оценка наличия показаний и степени риска. Возникали серьезные организационные проблемы, связанные с тем, что лечебное учреждение, в котором находилась больная, не имело возможности проведения ЭКМО. На тот момент в г. Кемерово технические возможности проведения данной процедуры, в том числе и обученный квалифицированный персонал, были только в ФГБНУ «НИИ комплексных проблем сердечно-сосудистых заболеваний», в компетенцию которого не входит оказание помощи акушерско-гинекологическим больным на собственной базе, а также отсутствовал опыт выездной работы по проведению подобных процедур в других ЛПУ. Вместе с тем, при участии департамента охраны здоровья населения Кемеровской области были преодолены административные проблемы и организована не только бригада, которая выполнила подключение аппарата ЭКМО, но и отдельный врачебный пост на все время проведения процедуры (7 суток).

Организационные проблемы, связанные с проведением ЭКМО за пределами учреждения, имеющего опыт экстракорпоральной перфузии и команду, были ведущими в плане сроков инициации. Это привело к отсрочке подключения ЭКМО на 8 часов. Данная проблема требует принятия отдельных решений, как, например, создание центра ЭКМО с возможностью транспорта «на себя» или организации выездной бригады с соответствующим оснащением и возможностью не только выезда по месту нахождения тяжелого больного, но и длительного пребывания как минимум одного дежурного врача на все время проведения процедуры.

Следует понимать, что сама по себе методика ЭКМО не является лечебной, а лишь позволяет временно поддержать обратимо утраченную газообменную функцию легких и позволить последним восстановиться при сниженной функциональной нагрузке. При этом основной акцент остается на интенсивной терапии причины острого легочного повреждения — вирусно-бактериальной пневмонии и связанных с ней системных осложнений. Учитывая клинико-лабораторную картину сепсиса (известный возбудитель, гипертермия > 38°С, гипотония, требующая введения вазопрессоров, лейкопения с преобладанием юных форм, SOFA > 2 баллов) обоснованным было использование методов экстракорпорального очищения крови. В данном случае было

Kemerovo Region, however, was helpful in overcoming administrative issues of high concern and supported the work of the ECMO team in the other hospital. The team started ECMO and used a separate doctor's station to monitor the procedure (7 days).

Organizational issues related to the initiation of ECMO outside the institution which had an experience in extracorporeal perfusion and a skilled team were leading problems delaying the ECMO initiation. Therefore, the delay in the ECMO initiation was 8 hrs. This problem requires certain decisions, such as the establishment of an ECMO center, which will either admit patients or send a team with the corresponding equipment which can visit a critically ill patient domiciliary or arrange the stay of at least one doctor to monitor the procedure.

It should be noted that ECMO is not a cure for the underlying cause of failure, but it is used for temporary replacement of temporarily lost gas exchange function of lungs and allows the lungs to recover due to reduced functional load. At that, we focused primarily on the underlying cause of acute lung injury: viral and bacterial pneumonia and other associated systemic complications. We used extracorporeal blood purification modalities because the patient had sepsis (known pathogen, temperature >38°C, hypotension, which required vasopressor administration, leukopenia with a predominance of young cells, SOFA score > 2). In this case, we preferred intermittent hemodialysis and hemodiafiltration using modern highly permeable polysulfone-based (EMiC2, Fresenius Medical Care, Germany) and polymethylmethacrylate membranes (BK-2,1P, Toray, Japan), which have high capacity for clearance of inflammatory mediators. In addition to sepsis, the patient had acute kidney injury and hypoxic SIRS (RIFLE class I), which required the use saluretics. We suppose that the use of filtration membranes with high sorption and filtration capacities ensured us to manage effectively systemic inflammation, sepsis and septic shock, and to restore kidney function.

Some researchers reported on a high risk of postpartum uterine bleeding in obstetric patients who received ECMO. These risks were mainly associated with the use of anticoagulants to prevent clotting of the extracorporeal circuit and infection [7—10]. In this case, the patient had sanguineous fluid from the internal genital organs during the first few days, which later changed to lochia. Abdominal and pelvic ultrasound was performed daily. Red blood parameters were continuously monitored. Our concerns about bleeding were not realized. Reaching a targeted activated clotting time (ACT) of between 140 and 180 s allowed us to avoid bleeding. It corresponded to the low threshold for ECMO using the supplies of the above manufactures.

DOI:10.15360/1813-9779-2017-1-45-56

отдано предпочтение интермиттирующим методикам гемодиализа и гемодиафильтрации с применением современных высокопроницаемых мембран на основе полисульфона (EMiC2, Fresenius Medical Care, Германия) и полиметилметакрилата (BK-2,1P, Toray, Япония), которые обладают повышенным клиренсом воспалительных медиаторов. Кроме того, помимо проявлений сепсиса у пациентки имело место острое почечное повреждение на фоне гипоксии и ССВО (стадия I по RIFLE), что требовало использования салуретиков. На наш взгляд использование фильтрационных мембран с высокими сорбционным и фильтрационным потенциалами позволило не только эффективно купировать явления системного воспаления, сепсиса и септического шока, но и достаточно быстро восстановить функцию почек.

Ряд авторов указывают на крайне высокий риск послеродового маточного кровотечения у рожениц, которым проводилась ЭКМО. Эти риски объяснялись антикоагуляцией с целью профилактики тромбоза экстракорпорального контура, а также инфекцией [7—10]. В представленном случае в первых несколько суток отмечалось сукровичное отделяемое из половых путей, впоследствии сменившееся на лохии. Ежедневно выполнялось УЗИ брюшной полости и органов малого таза, контроль показателей красной крови. Кровотечения не возникло. Мы связываем это с тем, что АСТ поддерживалось в пределах 140—180 секунд, что соответствует нижней границе нормы при проведении ЭКМО с использованием систем вышеуказанного производителя.

Conclusion

This clinical case demonstrates positive effects of veno-venous extracorporeal membrane oxygenation and modern methods of detoxification in puerpera with severe viral pneumonia caused by flu A (H1N1) virus. Organizational problems related to selection of criteria for extracorporeal gas exchange and to its implementation in an institution inexperienced and unequipped for the procedure were specified. The accumulation of clinical experience in treating these patients and development of standardized protocols taking into account data on safety and efficacy of extracorporeal techniques are required.

Заключение

Данное наблюдение демонстрирует положительные эффекты сочетанного применения веновенозной ЭКМО и современных методов детоксикации в лечении тяжелой вирусно-бактериальной пневмонии у родильницы на фоне гриппа А (H1N1). Обозначены проблемы организационного характера, возникшие как при определении показаний к проведению экстракорпорального газообмена, так и связанные с его выполнением в учреждении, не имеющем опыт и соответствующее техническое оснащение. Необходимо накопление опыта лечения подобных пациентов для выработки единых протоколов с учетом данных об эффективности и безопасности экстракорпоральных методов.

Литература

1. *Мороз В.В., Кузовлев А.Н., Голубев А.М., Стец В.В., Половников С.Г.* Респираторная поддержка в безопасном режиме при нозокомиальной пневмонии. *Общая реаниматология*. 2015; 11 (2): 6—17. http://dx.doi.org/10.15360/1813-9779-2015-2-6-17
2. *Авдейкин С.Н., Тюрин И.Н., Карпун Н.А.* Оптимизация мониторинга гемодинамики больных с тяжелой внебольничной пневмонией. *Общая реаниматология*. 2015; 11 (2): 18—24. http://dx.doi.org/10.15360/1813-9779-2015-2-18-24
3. *Смелая Т.В., Кузовлев А.Н., Мороз В.В., Голубев А.М., Белопольская О.Б., Сальникова Л.Е.* Молекулярно-генетические маркеры нозокомиальной пневмонии острого респираторного дистресс-синдрома. *Общая реаниматология*. 2015; 11 (3): 24—38. http://dx.doi.org/10.15360/1813-9779-2015-3-24-38
4. *Кецко Ю.Л., Лунина А.В., Петровская Е.В., Лямин А.В.* Оценка эффективности антибактериальной терапии у пациентов с вирусно-бактериальной пневмонией в 2009/2011 годах. *Общая реаниматология*. 2015; 11 (4): 33—40. http://dx.doi.org/10.15360/1813-9779-2015-4-33-40
5. *Duggal A., Pinto R., Rubenfeld G., Fowler R.A.* Global variability in reported mortality for critical illness during the 2009-10 influenza A(H1N1) pandemic: a systematic review and meta-regression to guide reporting of outcomes during disease outbreaks. *PLoS One*. 2016; 11 (5): e0155044. http://dx.doi.org/10.1371/journal.pone.0155044. PMID: 27170999
6. *Van Kerkhove M.D., Vandemaele K.A., Shinde V., Jaramillo-Gutierrez G., Koukounari A., Donnelly C.A., Carlino L.O., Owen R., Paterson B., Pelletier L., Vachon J., Gonzalez C., Hongjie Y., Zijian F., Chuang S.K., Au A., Buda S., Krause G., Haas W., Bonmarin I., Taniguichi K., Nakajima K., Shobayashi T., Takayama Y., Sunagawa T., Heraud J.M., Orelle A., Palacios E., van der Sande M.A., Wielders C.C., Hunt D., Cutter J., Lee V.J., Thomas J., Santa-Olalla P., Sierra-Moros M.J., Hanshaoworakul W., Ungchusak K., Pebody R., Jain S., Mounts A.W.; WHO Working Group for Risk Factors for Severe H1N1pdm Infection.* Risk factors for severe

References

1. *Moroz V.V., Kuzovlev A.N., Golubev A.M., Stets V.V., Polovnikov S.G.* Safety-mode respiratory support in nosocomial pneumonia. *Obshchaya Reanimatologiya = General Reanimatology*. 2015; 11 (2): 6—17. http://dx.doi.org/10.15360/1813-9779-2015-2-6-17. [In Russ., In Engl.]
2. *Avdeykin S.N., Tyurin I.N., Karpun N.A.* Efficiency of transpulmonary thermodilution in the optimization of intensive treatment in patients with severe nosocomial pneumonia. *Obshchaya Reanimatologiya = General Reanimatology*. 2015; 11 (2): 18—24. http://dx.doi.org/10.15360/1813-9779-2015-2-18-24. [In Russ., In Engl.]
3. *Smelaya T.V., Kuzovlev A.N., Moroz V.V., Golubev A.M., Belopolskaya O.B., Salnikova L.E.* Search for common molecular genetic markers of nosocomial pneumonia and acute respiratory distress syndrome. *Obshchaya Reanimatologiya = General Reanimatology*. 2015; 11 (3): 24—38. http://dx.doi.org/10.15360/1813-9779-2015-3-24-38. [In Russ., In Engl.]
4. *Ketsko Y.L., Lunina A.V., Petrovskaya E.V., Lyamin A.V.* Evaluation of the efficiency of antibiotic therapy in patients with viral and bacterial pneumonia in 2009/2011. *Obshchaya Reanimatologiya = General Reanimatology*. 2015; 11 (4): 33—40. http://dx.doi.org/10.15360/1813-9779-2015-4-33-40. [In Russ., In Engl.]
5. *Duggal A., Pinto R., Rubenfeld G., Fowler R.A.* Global variability in reported mortality for critical illness during the 2009-10 influenza A(H1N1) pandemic: a systematic review and meta-regression to guide reporting of outcomes during disease outbreaks. *PLoS One*. 2016; 11 (5): e0155044. http://dx.doi.org/10.1371/journal.pone.0155044. PMID: 27170999
6. *Van Kerkhove M.D., Vandemaele K.A., Shinde V., Jaramillo-Gutierrez G., Koukounari A., Donnelly C.A., Carlino L.O., Owen R., Paterson B., Pelletier L., Vachon J., Gonzalez C., Hongjie Y., Zijian F., Chuang S.K., Au A., Buda S., Krause G., Haas W., Bonmarin I., Taniguichi K., Nakajima K., Shobayashi T., Takayama Y., Sunagawa T., Heraud J.M., Orelle A., Palacios E., van der Sande M.A., Wielders C.C., Hunt D., Cutter J., Lee V.J., Thomas J., Santa-Olalla P., Sierra-Moros M.J., Hanshaoworakul W., Ungchusak K., Pebody R., Jain S., Mounts A.W.; WHO Working Group*

outcomes following 2009 influenza A (H1N1) infection: a global pooled analysis. *PLoS Med*. 2011; 8 (7): e1001053. http://dx.doi.org/10.1371/journal.pmed.1001053. PMID: 21750667

7. *Sharma N.S., Wille K.M., Bellot S.C., Diaz-Guzman E.* Modern use of extracorporeal life support in pregnancy and postpartum. *ASAIO J*. 2015; 61 (1): 110-114. http://dx.doi.org/10.1097/MAT.0000000000000154. PMID: 25248040
8. *Nair P., Davies A.R., Beca J., Bellomo R., Ellwood D., Forrest P., Jackson A., Pye R., Seppelt I., Sullivan E., Webb S.* Extracorporeal membrane oxygenation for severe ARDS in pregnant and postpartum women during the 2009 H1N1 pandemic. *Intensive Care Med*. 2011; 37 (4): 648—654. http://dx.doi.org/10.1007/s00134-011-2138-z. PMID: 21318437
9. *Cunningham J.A., Devine P.C., Jelic S.* Extracorporeal membrane oxygenation in pregnancy. *Obstet. Gynecol*. 2006; 108 (3 Pt 2): 792—795. 2. PMID: 17018505
10. *Moore S.A., Dietl C.A., Coleman D.M.* Extracorporeal life support during pregnancy. *J. Thorac. Cardiovasc. Surg*. 2016; 151 (4): 1154—1160. http://dx.doi.org/10.1016/j.jtcvs.2015.12.027. PMID: 26825433
11. *Bagshaw S.M., Sood M.M., Long J., Fowler R.A., Adhikari N.K.; Canadian Critical Care Trials Group H1N1 Collaborative*. Acute kidney injury among critically ill patients with pandemic H1N1 influenza A in Canada: cohort study. *BMC Nephrology*. 2013; 14: 123. http://dx.doi.org/10.1186/1471-2369-14-123. PMID: 23763900
12. *Vallejos A., Arias M., Cusumano A., Coste E., Simon M., Martinez R., Mendez S., Raño M., Sintado L., Lococo B., Blanco C., Cestari J.* Dialysis for acute kidney injury associated with influenza a (H1N1) infection. *Saudi J. Kidney Dis. Transpl*. 2013; 24 (3): 527—533. http://dx.doi.org/10.4103/1319-2442.111045. PMID: 23640625
13. *Martin-Loeches I., Papiol E., Rodríguez A., Diaz E., Zaragoza R., Granada R.M., Socias L., Bonastre J., Valverdú M., Pozo J.C., Luque P., Juliá-Narvaéz J.A., Cordero L., Albaya A., Serón D., Rello J.; H1N1 SEMICYUC Working Group*. Acute kidney injury in critical ill patients affected by influenza A (H1N1) virus infection. *Crit. Care*. 2011; 15 (1): R66. http://dx.doi.org/10.1186/cc10046. PMID: 21342489
14. *Плотников Г.П., Шукевич Д.Л., Чурляев Ю.А., Малюгин Е.Ф., Тутолмин Е.И., Воробьев А.А., Шипаков В.Е., Шукевич Л.Е., Воеводин С.В., Григорьев Е.В.* Лечение вирусно-бактериальных пневмоний у беременных и родильниц в период сезонного гриппа 2009 г. (многоцентровое исследование). *Общая реаниматология*. 2010; 6 (5): 5—10. http://dx.doi.org/10.15360/1813-9779-2010-5-5
15. Extracorporeal Life Support Organization. H1N1 Specific Supplements to the ELSO General Guidelines. 2009: 1—4. http://www.elso.org/Portals/0/Files/elso%20h1n1%20specific%20guidelines.pdf
16. Extracorporeal Life Support Organization. Guidelines for Adult Respiratory Failure. 2013: 1—10. https://www.elso.org/Portals/0/IGD/Archive/FileManager/989d4d4d14cusersshyerdocumentselsoguidelinesforadultrespiratoryfailure1.3.pdf
17. *Richard C., Argaud L., Blet A., Boulain T., Contentin L., Dechartres A., Dejode J.-M., Donetti L., Fartoukh M., Fletcher D., Kuteifan K., Lasocki S., Liet J.-M., Lukaszewicz A.-C., Mal H., Maury E., Osman D., Outin H., Richard J.-C., Schneider F., Tamion F.* Extracorporeal life support for patients with acute respiratory distress syndrome: report of a Consensus Conference. *Ann. Intensive Care*. 2014; 4: 15. http://dx.doi.org/10.1186/2110-5820-4-15. PMID: 24936342
18. *Чучалин А.Г., Шестакова И.В., Тюрин И.Е., Проценко И.Е., Белевский А.С., Авдеев С.Н.* Методические рекомендации по диагностике и лечению гриппа. М.: ФГБУ «НИИ пульмонологии» ФМБА России; 2016: 29.

Поступила 08.12.2016

for Risk Factors for Severe H1N1pdm Infection. Risk factors for severe outcomes following 2009 influenza A (H1N1) infection: a global pooled analysis. *PLoS Med*. 2011; 8 (7): e1001053. http://dx.doi.org/10.1371/journal.pmed.1001053. PMID: 21750667

7. *Sharma N.S., Wille K.M., Bellot S.C., Diaz-Guzman E.* Modern use of extracorporeal life support in pregnancy and postpartum. *ASAIO J*. 2015; 61 (1): 110-114. http://dx.doi.org/10.1097/MAT.0000000000000154. PMID: 25248040
8. *Nair P., Davies A.R., Beca J., Bellomo R., Ellwood D., Forrest P., Jackson A., Pye R., Seppelt I., Sullivan E., Webb S.* Extracorporeal membrane oxygenation for severe ARDS in pregnant and postpartum women during the 2009 H1N1 pandemic. *Intensive Care Med*. 2011; 37 (4): 648—654. http://dx.doi.org/10.1007/s00134-011-2138-z. PMID: 21318437
9. *Cunningham J.A., Devine P.C., Jelic S.* Extracorporeal membrane oxygenation in pregnancy. *Obstet. Gynecol*. 2006; 108 (3 Pt 2): 792—795. 2. PMID: 17018505
10. *Moore S.A., Dietl C.A., Coleman D.M.* Extracorporeal life support during pregnancy. *J. Thorac. Cardiovasc. Surg*. 2016; 151 (4): 1154—1160. http://dx.doi.org/10.1016/j.jtcvs.2015.12.027. PMID: 26825433
11. *Bagshaw S.M., Sood M.M., Long J., Fowler R.A., Adhikari N.K.; Canadian Critical Care Trials Group H1N1 Collaborative*. Acute kidney injury among critically ill patients with pandemic H1N1 influenza A in Canada: cohort study. *BMC Nephrology*. 2013; 14: 123. http://dx.doi.org/10.1186/1471-2369-14-123. PMID: 23763900
12. *Vallejos A., Arias M., Cusumano A., Coste E., Simon M., Martinez R., Mendez S., Raño M., Sintado L., Lococo B., Blanco C., Cestari J.* Dialysis for acute kidney injury associated with influenza a (H1N1) infection. *Saudi J. Kidney Dis. Transpl*. 2013; 24 (3): 527—533. http://dx.doi.org/10.4103/1319-2442.111045. PMID: 23640625
13. *Martin-Loeches I., Papiol E., Rodríguez A., Diaz E., Zaragoza R., Granada R.M., Socias L., Bonastre J., Valverdú M., Pozo J.C., Luque P., Juliá-Narvaéz J.A., Cordero L., Albaya A., Serón D., Rello J.; H1N1 SEMICYUC Working Group*. Acute kidney injury in critical ill patients affected by influenza A (H1N1) virus infection. *Crit. Care*. 2011; 15 (1): R66. http://dx.doi.org/10.1186/cc10046. PMID: 21342489
14. *Plotnikov G.P., Shukevich D.L., Churlyaev Yu.A., Malyugin E.F., Tutolmin E.I., Vorobyev A.A., Shipakov V.E., Shukevich L.E., Voevodin S.V., Grigoryev E.V.* Treatment of viral-bacterial pneumonias in pregnant women and puerperas in the 2009 seasonal influenza period (a multicenter study). *Obshchaya Reanimatologiya = General Reanimatology*. 2010; 6 (5): 5—10. http://dx.doi.org/10.15360/1813-9779-2010-5-5. [In Russ., In Engl.]
15. Extracorporeal Life Support Organization. H1N1 Specific Supplements to the ELSO General Guidelines. 2009: 1—4. http://www.elso.org/Portals/0/Files/elso%20h1n1%20specific%20guidelines.pdf
16. Extracorporeal Life Support Organization. Guidelines for Adult Respiratory Failure. 2013: 1—10. https://www.elso.org/Portals/0/IGD/Archive/FileManager/989d4d4d14cusersshyerdocumentselsoguidelinesforadultrespiratoryfailure1.3.pdf
17. *Richard C., Argaud L., Blet A., Boulain T., Contentin L., Dechartres A., Dejode J.-M., Donetti L., Fartoukh M., Fletcher D., Kuteifan K., Lasocki S., Liet J.-M., Lukaszewicz A.-C., Mal H., Maury E., Osman D., Outin H., Richard J.-C., Schneider F., Tamion F.* Extracorporeal life support for patients with acute respiratory distress syndrome: report of a Consensus Conference. *Ann. Intensive Care*. 2014; 4: 15. http://dx.doi.org/10.1186/2110-5820-4-15. PMID: 24936342
18. *Chuchalin A.G., Shestakova I.V., Tyurin I.E., Protsenko I.E., Belevsky A.S., Avdeyev S.N.* Guidelines for the diagnosis and treatment of influenza. Moscow: FGBU «NII pulmonologii» FMBA Rossii; 2016: 29. [In Russ.]

Received 08.12.2016